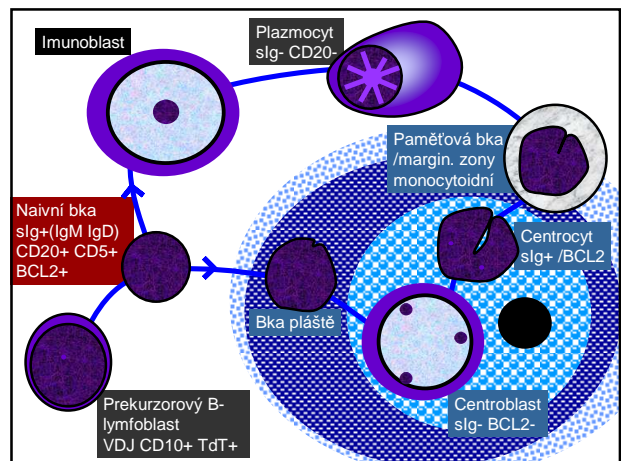
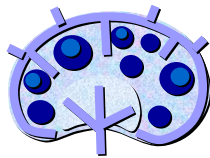

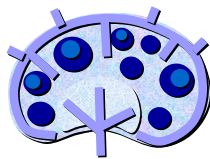Patologie lymfatických uzlin:

- lymfadenitidy
- lymfomy



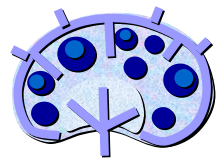
Lymfadenopatie

- **fokální**
- **generalizovaná**
- **pakety**
- **Nenádorová**
 - Záněť / hyperplazie
- **Nádorová**
 - Primární / metastázy

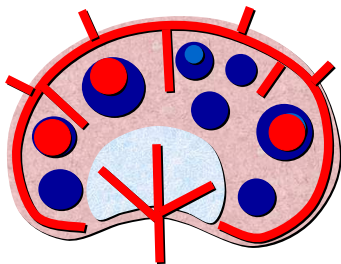


Lymfadenitida

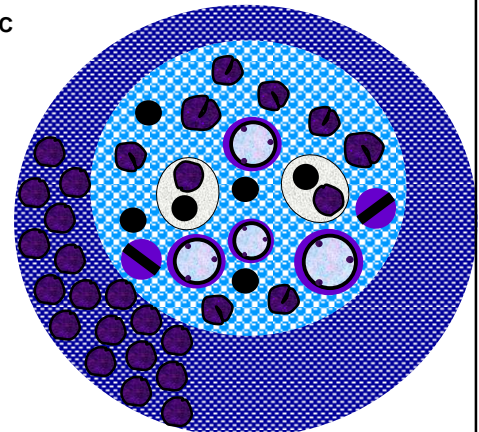
- **Nespecifická**
 - Akutní
 - Chronická
 - Hyperplastická
 - Folikulární
 - Parakortikální
 - Smíšená
 - Atrofická
- **Specifická**
 - Granulomatozní
 - Granulomatozně hnisavá
 - Granulomatozně nekrotická

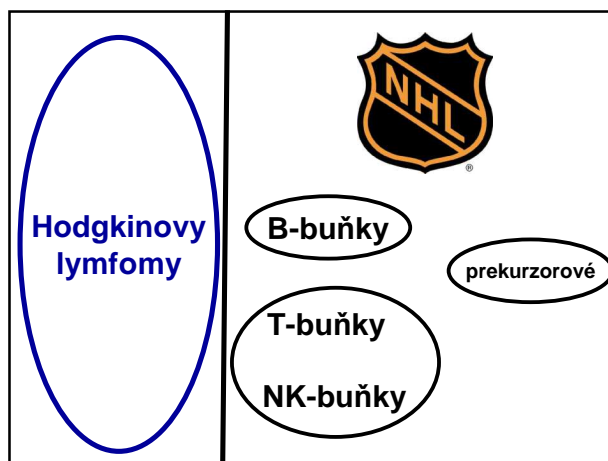
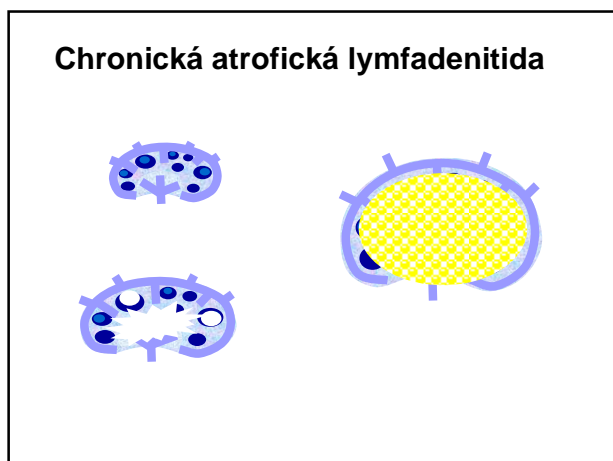
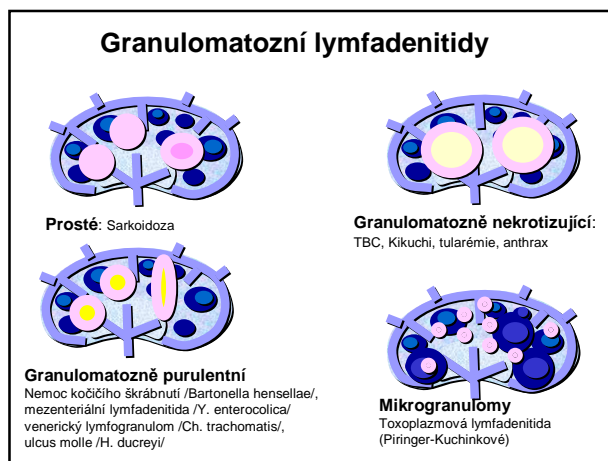
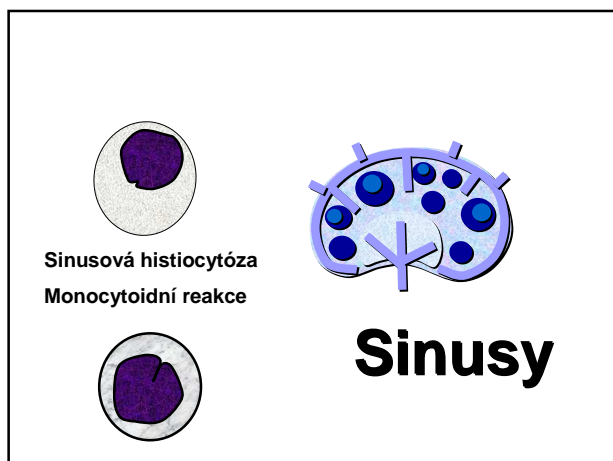
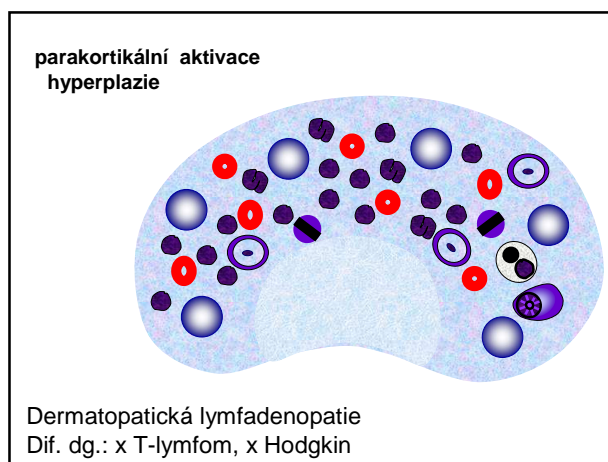
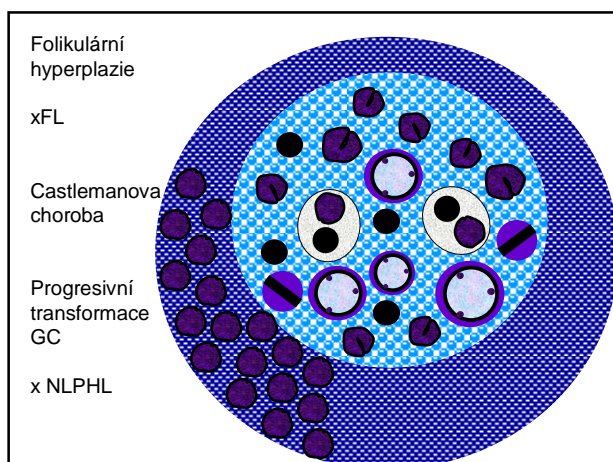


Akutní nespecifická lymfadenitida



Aktivace GC







- 85% B-NHL
- Lokalizace
 - 2/3 nodální, 1/3 extranodální
 - Šíření RES, kd, popř. leukemie
 - Převaha nádorových buněk
- Věk: B-NHL 6-7 dekáda (ale PMBL, ALCL)
- Stupeň malignity:
 - nízký – střední – agresivní lymfomy



- **Příčiny:**
 - Poruchy imunity:
 - Risk: imunodeficit (po léčbě, AIDS, transplantace)
 - Autoimunitní choroby (Hashimoto, Sjögren sy)
 - Infekce: viry zejm. EBV, HIV, vzácně jiné KSHV, HBV bakterie (HP, B. burgdorferi)
- **Genetické změny:**
 - Klonální Ig popř. TCR
 - Specifické translokace

dg. → léčba

chir (jen dg!)

dg

chemo

cytostatika
antiCD20
(rituximab)

radio

průtoková cytometrie

histologie


imunohistolochemie

FISH

PCR

prekurzorový B/T-lymfoblastický lymfom /leukemie (B/T-LBL/ALL)

- B/T-lymfoblasty
- B-ALL 4 r (TdT, CD10, CD19)
- T-LBL 15 r mediastinum (TdT, CD3, CD2 aj.)



Mature B-cell neoplasms

M-9823/3 /M-9823/36 Chronic lymphocytic leukaemia /
M-9670/3 /M-9670/36 / small lymphocytic lymphoma
M-9833/3 /M-9825/36 B-cell prolymphocytic leukaemia
M-9671/3 /M-9671/3 Lymphoplasmacytic lymphoma
M-9689/3 Splenic marginal zone lymphoma
M-9940/3 /M-9940/3 Hairy cell leukaemia
M-9732/3 /M-9732/3 Plasma cell myeloma
M-9731/3 /M-9731/3 Solitary plasmacytoma of bone
M-9734/3 /M-9731/3 Extramedullary plasmacytoma
M-9699/3 Extranodal marginal zone B-cell lymphoma of
mucosa-associated lymphoid tissue (MALT-lymphoma)
M-9699/3 /M-9711/3 Nodal marginal zone B-cell lymphoma
M-9690/3 /M-9692/3 Follicular lymphoma
M-9673/3 /M-9673/3 /Mantle cell lymphoma
M-9680/3 /M-9680/36 Diffuse large B-cell lymphoma
M-9679/3 Mediastinal (thymic) large B-cell lymphoma
M-9680/3 /M-9712/3 Intravascular large B-cell lymphoma
M-9678/3 Primary effusion lymphoma
M-9687/3 /M-9687/3 Burkitt lymphoma /
M-9826/3 /M-9826/3 / Burkitt leukaemia
B-cell proliferations of uncertain malignant potential
M-9766/1 M-9766/1 Lymphomatoid granulomatosis
M-9970/1 Post-transplant lymphoproliferative disorder, polymorphic

Nádory ze zralých B-buněk

nejdůležitější příklady:

- Difúzní velkobuněčný B-lymfom (DLBCL)
- Folikulární lymfom (FL)
- Lymfomy z buněk marginální zony (MZL) /MALT-lymfom
- Chronická lymfocytární leukemie / malobuněčný lymfom (CLL/SLL)
- Lymfom z buněk pláště (MZL)
- Burkittův lymfom (BL)
- Plasmocytární myelom
- Posttransplantační lymfoproliferativní choroby


Difuzní velkobuněčný B-lymfom (DLBCL)

- 30% dospělých NHL
- věk: 7. dekáda
- pohlaví: muži >= ženy
- vznik:
 - de novo
 - FL, CLL, NPLHL
 - imunodeficit

Nodální
Extranodální 40%

DLBCL

Morologické varianty:
centroblastický
imunoblastický
anaplastický



Imunofenotyp:
GC
nonGC

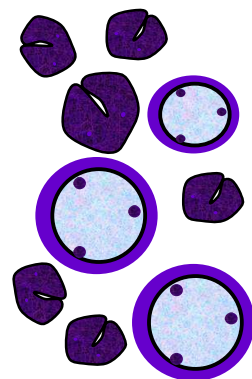
DLBCL

samostatné subtypy definované
morfologicky, topicky a klinicky:

Velkobuněčný B-lymfom bohatý na T-lymfocyty / histiocyty
Primární mediastinální (thymický) velkobuněčný B-lymfom
Primární DLBCL centrálního nervového systému
Primární kožní DLBCL, "leg type"
...aj.

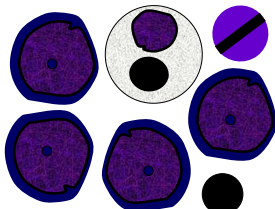
Folikulární lymfom (FL)

- Věk 60 let, m<ž
- Grade 1-2 3a 3b
- Transformace > DLBCL
- **BCL2: t(14;18)**
- BCL2+, CD20+, CD10+




Burkittův lymfom

- Chování: agresivní
- CD20+, CD10+, Ki67 100%
- Translokace MYC t(8;14)
- Výskyt
 - endemický /čelist, orbita aj.
 - sporadický /břicho
 - imunodeficiencie



Chronická lymfocytární leukemie /malobuněčný lymfom (B-CLL/SLL)

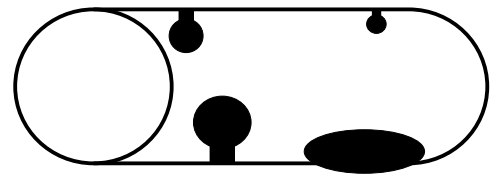
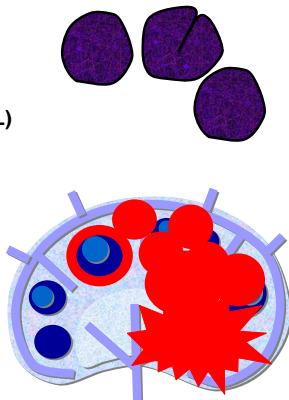
- Věk 65 let, m>ž
- Richterův sy (transformace)
- CD5+, BCL2+, CD20+, CD23+



Lymfom z buněk pláště

Mantle cell lymphoma (MCL)

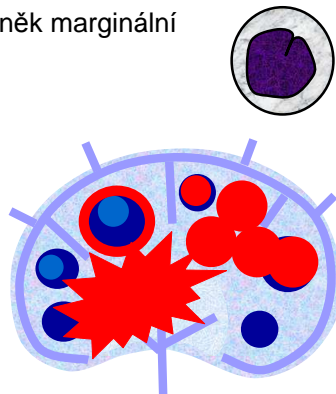
- Věk 60 let, m>ž
- Cyklin D1: t(11;14)
- Cyklin D1, CD5+, BCL2+, CD20+



mnohotná lymfomatozní polypóza

Lymfomy z buněk marginální zony /MZL

- extranodální
- splenický
- nodální



MALT lymfomy (extranodální)

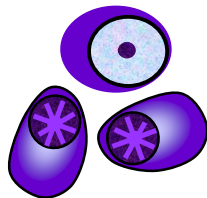
70%	žaludek	Helicobacter pylori
	plic	
	slinné žlázy	m. Sjögren
	štítnice	Hashimotova thyroditida
	oční adnexa	Chlamydia psittaci
	jejunum	Campylobacter jejuni
	kůže	Borrelia burgdoferi

Plazmocytární myelom

- Věk 70, m = ž
- Fraktury, hyperCa, anemie
- M komponenta: Ig
 - IgG IgA
 - IgL (Bence-Jones)
 - nesekreční
- amyloid
- CD138+, kappa/lambda

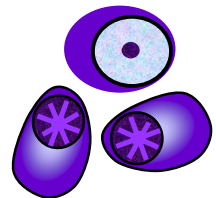
Plazmocytom
Solitární kostní / Extraosální

dif. dg.:
Lymfoplazmocytický lymfom
lymfomy s plazmocytoidní
diferenciací



Monoclonal gammopathy
of unknown significance
(MGUS)

- amyloid
- CD138+, kappa/lambda

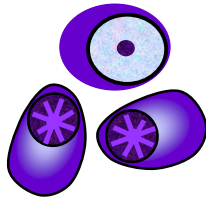


MGUS >

Doutnající myelom >

Indolentní myelom >

Mnohočetný myelom



	MGUS	SM	IM
plazmocyty ve dření	pod 10 %	10 - 30 %	nad 30 %
M-komponenta	IgG pod 35 g/l IgA pod 20 g/l	IgG nad 35 g/l IgA nad 20 g/l	IgG 35 - 70 g/l IgA 20 - 50 g/l
osteolytické léze	ne	ne	pod 3
symptomy, infekce	ne	ne	ne

Nádory ze zralých T- a NK- buněk

T-cell prolymphocytic leukaemia

T-cell large granular lymphocytic leukaemia

Chronic lymphoproliferative disorder of NK-cells

Aggressive NK cell leukaemia

Systemic EBV positive T-cell lymphoproliferative disease of childhood

Hydroa vacciniforme-like lymphoma

Adult T-cell leukaemia / lymphoma

Extranodal NK / T-cell lymphoma, nasal type

Enteropathy-associated T-cell lymphoma

Hepatosplenic T-cell lymphoma

Subcutaneous panniculitis-like T-cell lymphoma

Mycosis fungoides

Sézary syndrome

Primary cutaneous CD30 positive T-cell lymphoproliferative disorders

Lymphomatoid papulosis

Primary cutaneous anaplastic large cell lymphoma

Primary cutaneous gamma-delta T-cell lymphoma

Primary cutaneous CD8 positive aggressive epidermotropic cytotoxic T-cell lymphoma

Primary cutaneous CD4 positive small / medium T-cell lymphoma

Peripheral T-cell lymphoma, unspecified

Angioimmunoblastic T-cell lymphoma

Anaplastic large cell lymphoma, ALK positive

Anaplastic large cell lymphoma, ALK negative

Nádory ze zralých T- a NK- buněk

Nejvýznamnější příklady:

Periferní T-lymfom, blíže nespecifikovaný

Anaplastický velkobuněčný lymfom

T-lymfom enteropatického typu

Mycosis fungoides /Sézary syndrome

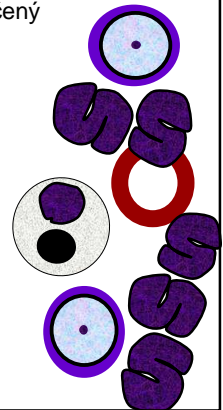
Extranodální lymfom z NK / T-buněk, nazálního typu



Periferní T-lymfom, blíže neurčený

PTCL NOS

- Spíše dospělí, m = ž
- Nodální + extranodální, sklon ke generalizaci
- Kůže
- Histo: variabilita buněk, často světlejší, konvolutované, vztah k cévám



Anaplastický velkobuněčný lymfom

- Anaplastické buňky
- CD30+ ALK+/- dětí/dospělí
- t(2;5) ALK
- Dif.dg. Hodgkinův lymfom