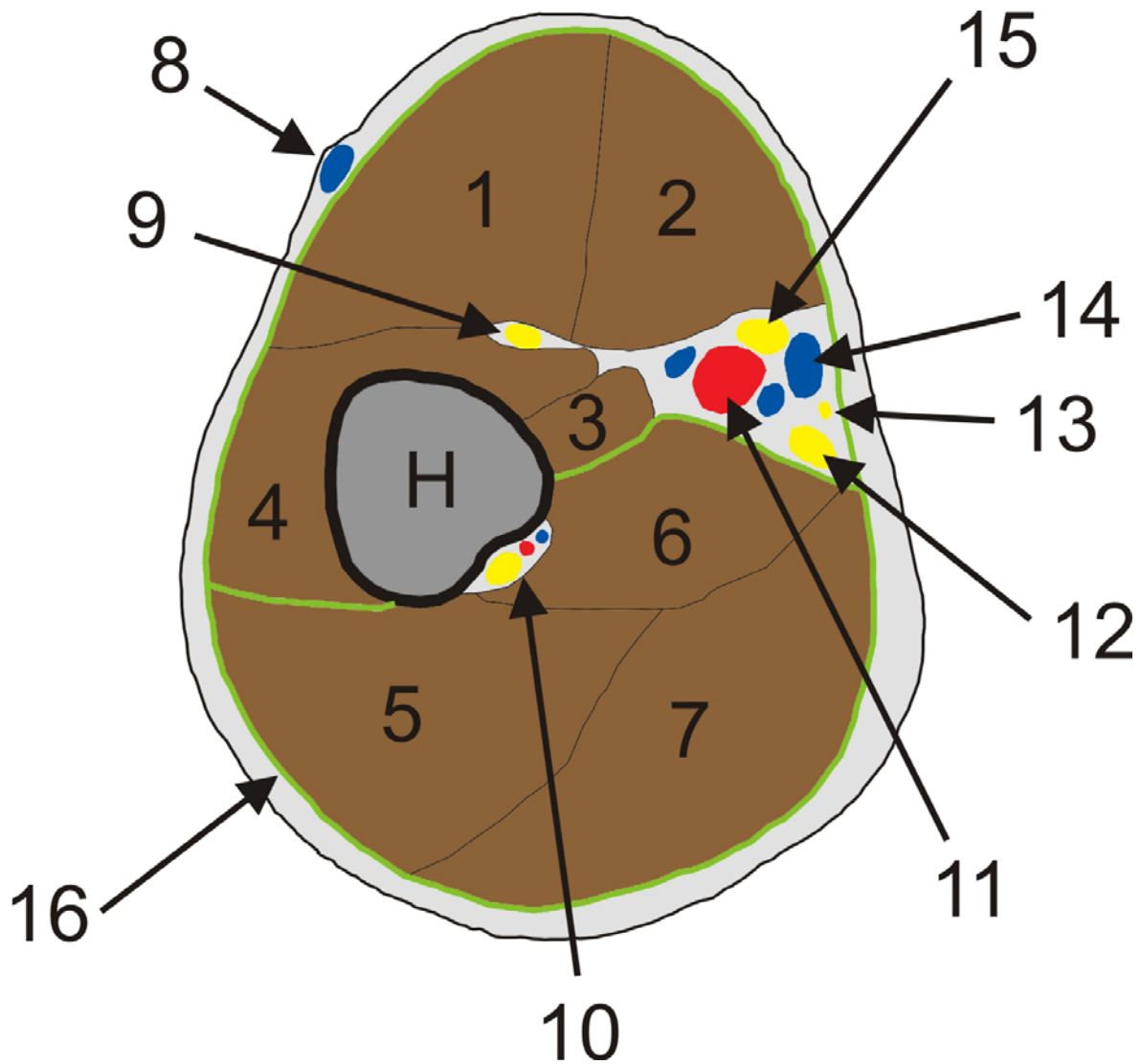


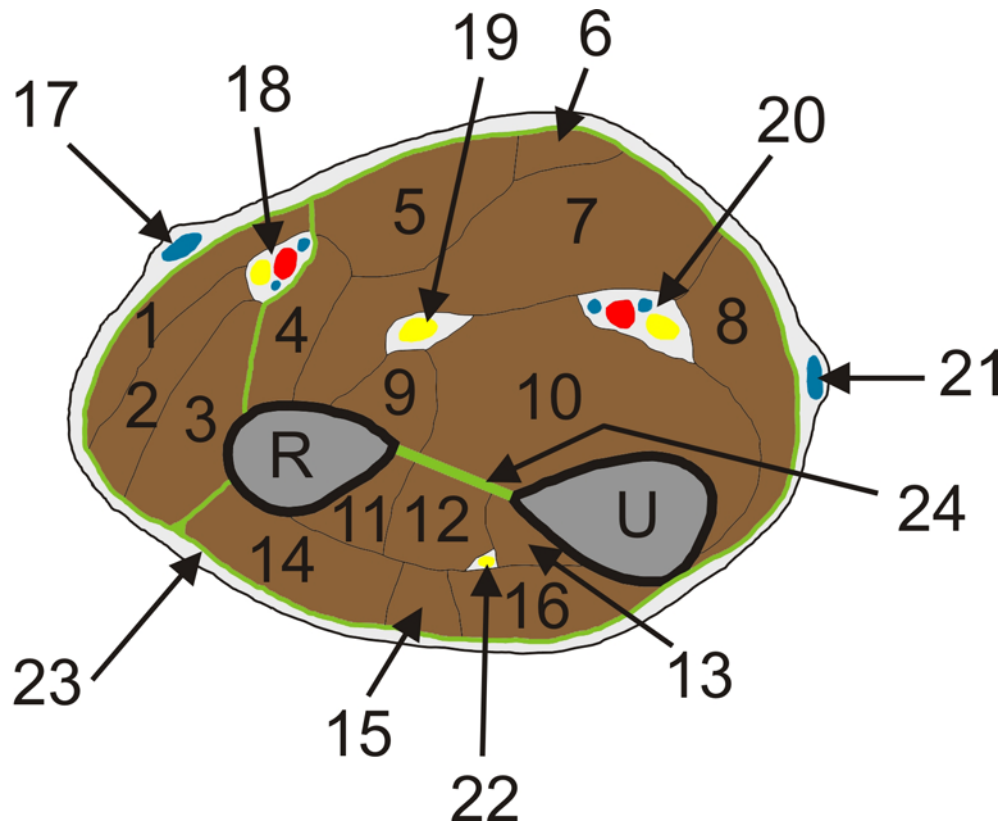
## SECTIO BRACHII



H – Humerus

1. m. biceps brachii, caput longum
2. m. biceps brachii, caput breve
3. m. coracobrachialis
4. m. brachialis
5. m. triceps brachii, caput laterale
6. m. triceps brachii, caput mediale
7. m. triceps brachii, caput longum
8. v. cephalica
9. n. musculocutaneus
10. n. radialis, a.+v. profunda brachii
11. a.+vv. Brachialis
12. n. ulnaris
13. n. cutaneus antebrachii medialis
14. v. basilica
15. n. medianus
16. fascia brachii + septum intermusculare brachii mediale et laterale (zeleně)

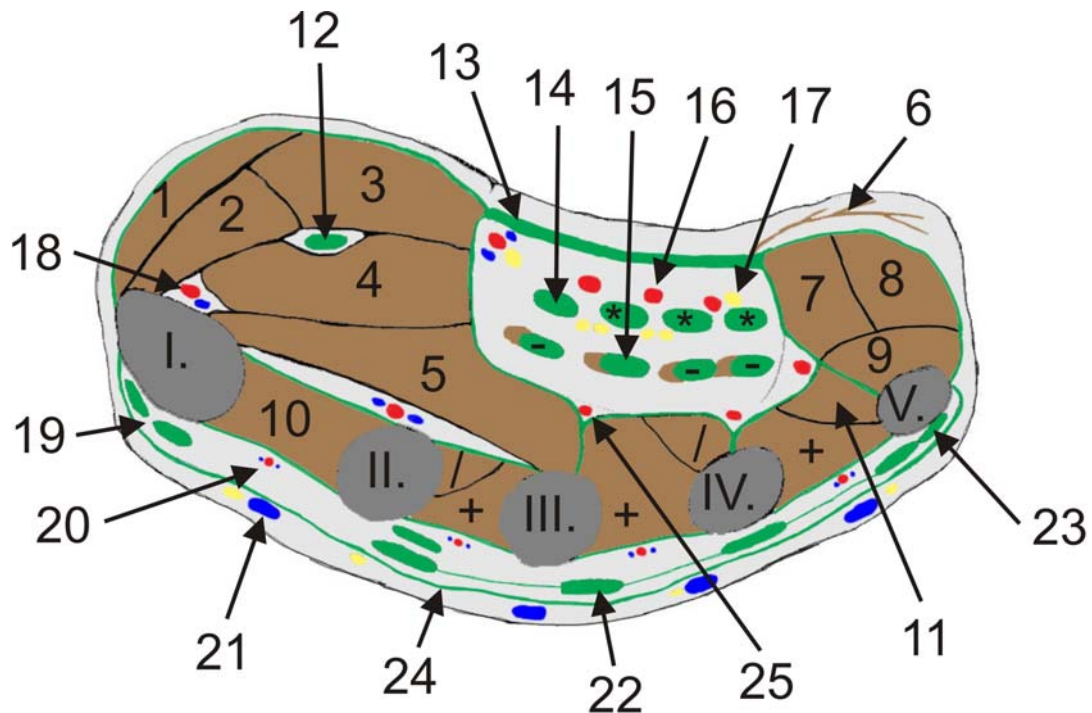
## SECTIO ANTEBRACHII (není povinné)



R+U – Radius + Ulna

1. m. brachioradialis
2. m. extensor carpi radialis longus
3. m. extensor carpi radialis brevis
4. m. pronator teres
5. m. flexor carpi radialis
6. m. palmaris longus
7. m. flexor digitorum superficialis
8. m. flexor carpi ulnaris
9. m. flexor pollicis longus
10. m. flexor digitorum profundus
11. m. abductor pollicis longus
12. m. extensor pollicis longus
13. m. extensor indicis
14. m. extensor digitorum (communis)
15. m. extensor digiti minimi
16. m. extensor carpi ulnaris
17. v. cephalica
18. n. radialis, ramus superficialis, a.+vv. Radialis
19. n. medianus
20. n. ulnaris, a.+vv. Ulnaris
21. v. basilica
22. n. radialis, ramus profundus
23. fascia antebrachii
24. membrana interossea

# SECTIO MANUS

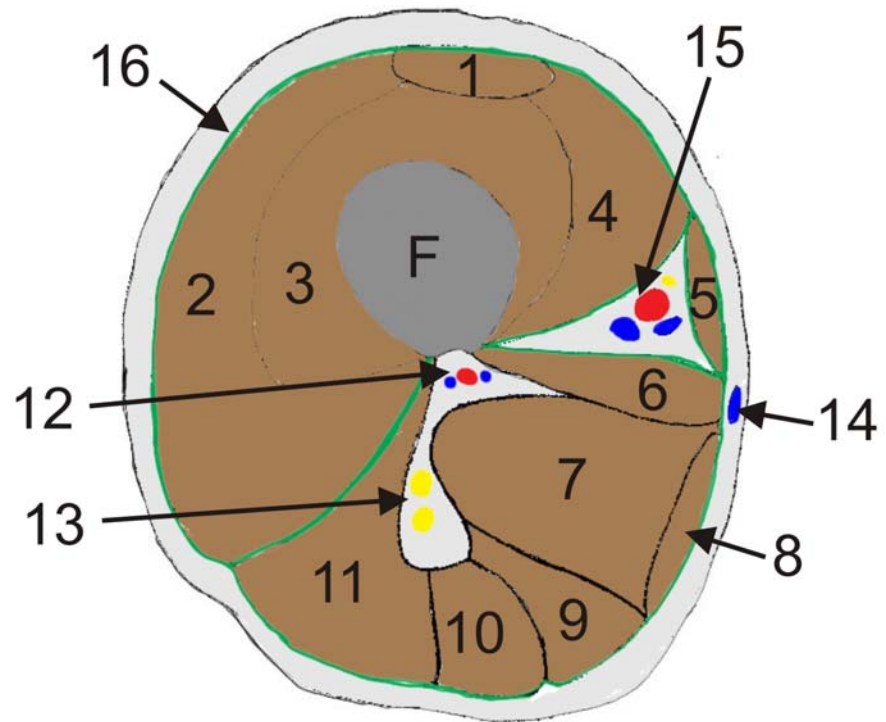


I. až V. = ossa metacarpalia I. – V.

1. m. abductor pollicis brevis
2. m. opponens pollicis
3. m. flexor pollicis brevis, caput superficiale
4. m. flexor pollicis brevis, caput profundum
5. m. adductor pollicis
6. m. palmaris brevis
7. m. flexor digiti minimi
8. m. abductor digiti minimi
9. m. opponens digiti minimi
10. mm. interossei dorsales (4x, označeny s +)
11. mm. interossei palmares (3x, označeny s /)
12. šlacha m. flexor pollicis longus
13. aponeurosis palmaris
14. šlachy m. flexor digitorum superficialis (4x, označeny s \*)
15. šlachy m. flexor digitorum profundus + mm. lumbricales (4x, označeny s -)
16. aa. digitales palmares communes (4x)
17. nn. digitales palmares communes (4x)
18. a.+v. princeps pollicis
19. šlachy m. extensor pollicis longus et brevis
20. a.+vv. metacarpales dorsales (4x)
21. rete venosum dorsale manus, nn. digitales dorsales (4x)
22. šlachy m. extensor digitorum (comunis)
23. šlacha m. extensor digiti minimi
24. fascia dorsalis manus superficialis
25. aa. metacarpales palmares (4x)

nejsou označeny šlacha m. extensor indicis a fascia interossea palmaris et dorsalis

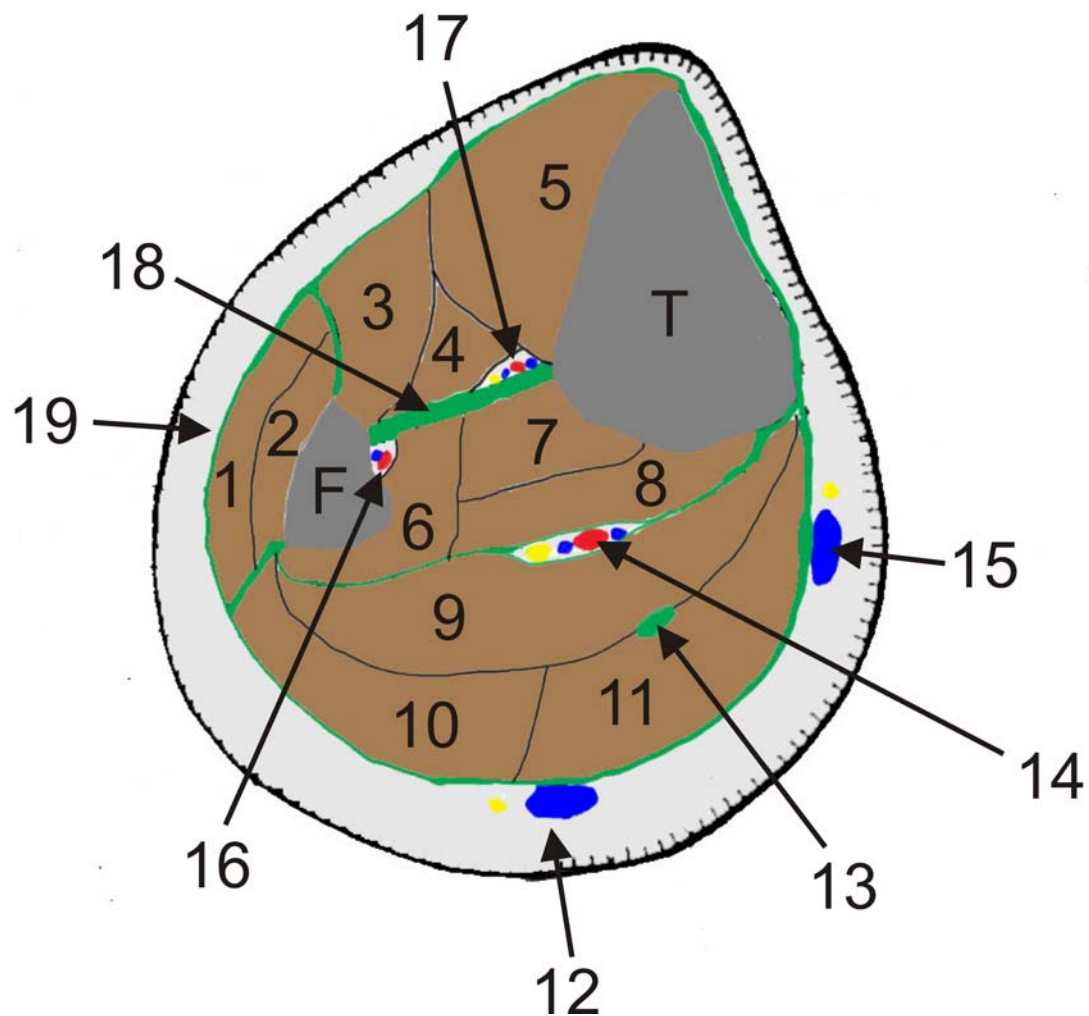
# SECTIO FEMORIS



F – Femur

1. m. rectus femoris
2. m. vastus lateralis femoris
3. m. vastus intermedius femoris
4. m. vastus medialis femoris
5. m. sartorius
6. m. adductor longus
7. m. adductor magnus
8. m. gracilis
9. m. semimembranosus
10. m. semitendinosus
11. m. biceps femoris
12. a.+vv. profunda femoris
13. n. ischiadicus rozdělen na n. tibialis a n. peroneus (fibularis) communis
14. v. saphena magna
15. a. + v. femoralis, n. saphenus
16. fascia lata femoris

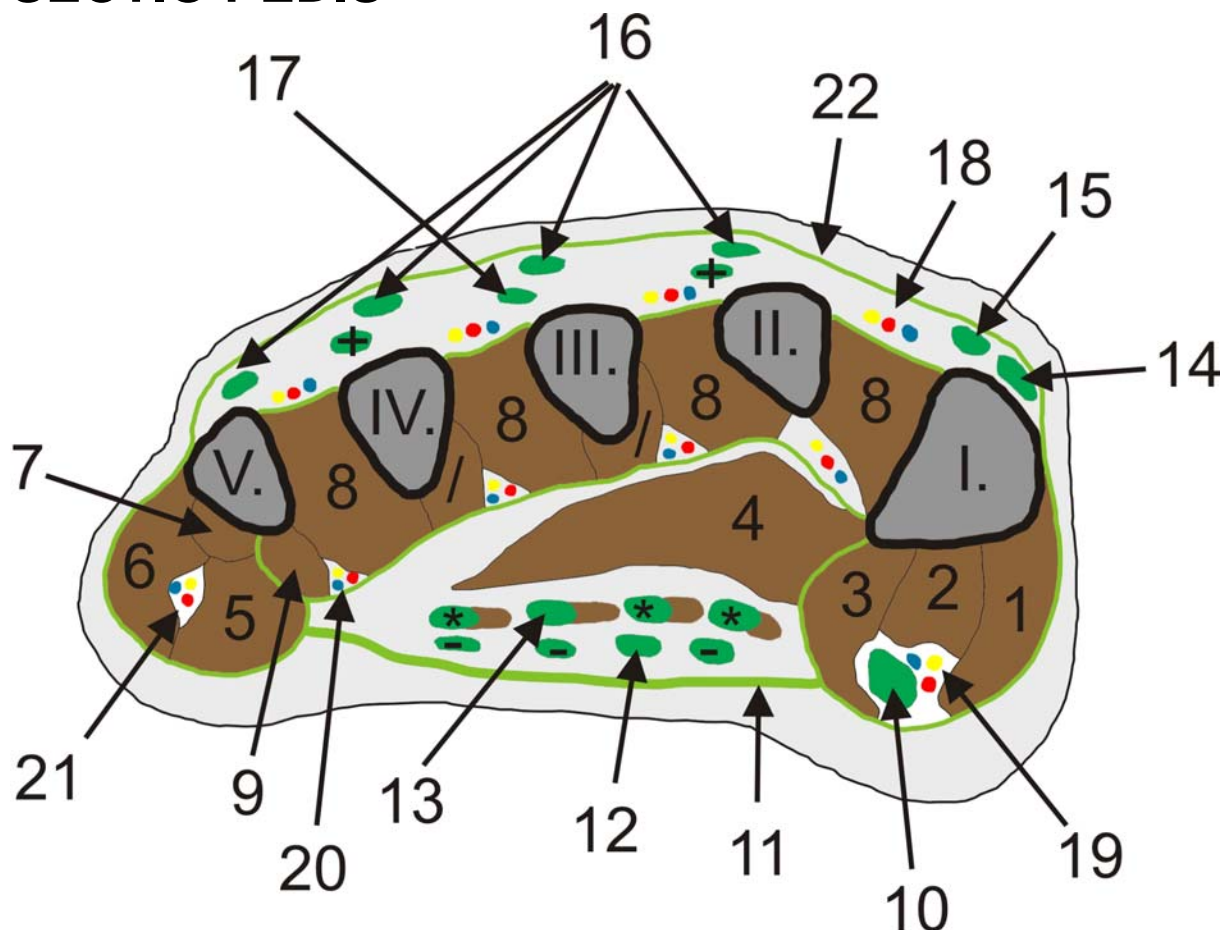
# SECTIO CRURIS



F + U – Fibula + Tibia

1. m. peroneus (fibularis) longus
2. m. peroneus (fibularis) brevis
3. m. extensor digitorum longus
4. m. extensor hallucis longus
5. m. tibialis anterior
6. m. flexor hallucis longus
7. m. tibialis posterior
8. m. flexor digitorum longus
9. m. soleus
10. m. gastrocnemius, caput laterale
11. m. gastrocnemius, caput mediale
12. v. saphena parva + n. suralis
13. šlacha m. plantaris
14. n. tibialis, a.+vv. tibialis posterior
15. v. saphena magna + n. saphenus
16. a.+v. peronea (fibularis)
17. a.+vv. tibialis anterior, n. peroneus (fibularis) profundus
18. membrana interossea
19. fascia cruris

# SECTIO PEDIS



I. až V. = ossa metatarsalia I.- V.

1. m. abductor hallucis
  2. m. flexor hallucis brevis, caput mediale
  3. m. flexor hallucis brevis, caput laterale
  4. m. adductor hallucis
  5. m. flexor digiti minimi
  6. m. abductor digiti minimi
  7. m. opponens digiti minimi
  8. mm. interossei dorsales
  9. mm. interossei plantares (3x, označeny s /)
  10. šlacha m. flexor hallucis longus
  11. aponeurosis plantaris
  12. šlachy m. flexor digitorum brevis (4x, označeny s -)
  13. šlachy m. flexor digitorum longus + mm. lumbricales (4x, označeny s \*)
  14. šlacha m. extensor hallucis longus
  15. šlacha m. extensor hallucis brevis
  16. šlachy m. extensor digitorum longus
  17. šlachy m. extensor digitorum brevis (3x, označeny s +)
  18. a.+v. metatarsalis dorsalis, n. digitalis dorsalis pedis (4x)
  19. a.+v. digitalis plantaris hallucis
  20. a.+v. metatarsalis plantaris (4x), n. digitalis plantaris communis (6x)
  21. a.+v. digitalis plantaris digiti minimi
  22. fascia dorsalis pedis superficialis
- nejsou označeny fascia interossea pedis plantaris et dorsalis



Zde jsou obr. bez popisků pro ty studenty, kteří si je chtějí popsat sami😊

